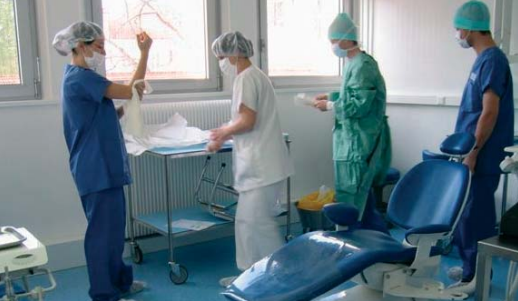



## Le Service d'Odontologie de Clermont-Ferrand

Professeur Thierry ORLIAGUET

Le service d'Odontologie occupe une place choix au sein du CHU de Clermont Ferrand. Il est implanté sur le site de l'Hôtel-Dieu en centre ville. Il possède 52 postes de travail. D'ici 5 ans, il sera implanté sur le site du nouvel hôpital ESTAING, au sein du pôle de spécialités médico-chirurgicales.

Il reçoit des patients en consultation spontanée, des patients adressés par les autres services du CHU et les patients adressés par des correspondants. Il assure les soins dentaires au sein de l'UCSA, et les urgences dentaires, les WE, jours fériés, et nuits de WE.

Une UF d'implantologie développe également une activité importante. Des collaborations fortes avec le service de Chirurgie Maxillo-Faciale assurent un accès au bloc opératoire et à l'hospitalisation.

Des consultations spécialisées se sont développées en étroite relation avec une équipe de recherche. C'est le cas pour les soins spécifiques (prise en charge des patients handicapés, âgés, phobiques..) avec le GEDIDO (Equipe d'Accueil). C'est également le cas des consultations spécialisées de prise en charge des douleurs de la sphère oro-faciale avec l'Equipe Inserm ( Neurobiologie de la Douleur Trijéminal).

### CONTACTS

#### Pr PREDINE-HUG

Rédacteur en chef  
Service d'Odontologie de Brest  
Rue Auguste Le Faux  
29605 BREST

#### Pr ORLIAGUET

Chef de Service d'Odontologie  
Service d'Odontologie  
Hôtel-Dieu  
Boulevard Léon Malfrey  
63000 Clermont Ferrand  
torliaguet@chu-clermontferrand.fr  
Tel : 04 73 750 307  
Fax : 04 73 35 43 38

#### ANTHOGRYR

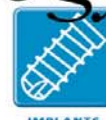##### M. Ludovic Grand

164, rue des trois lacs  
74700 SALLANCHES  
Tél.. 04 50 58 02 37  
Fax 04 50 93 78 60  
Email : sales@anthogyr.com  
**www.anthogyr.com**

*anthogyr*



INSTRUMENTS



IMPLANTS

# Les Cahiers de l'Internat

*en Odontologie*

Numéro présenté par

**LE CENTRE HOSPITALO-UNIVERSITAIRE  
FACULTÉ ET SERVICE D'ODONTOLOGIE  
DE CLERMONT FERRAND**

## **THEME 1 : Pathologie et thérapeutique**

Question 1

**Diagnostic et conduite à tenir devant une  
sinusite chronique d'origine dentaire.**

Question 2

**Diagnostic et conduite à tenir face à  
une communication bucco-sinusienne.**

Question 3

**Cytologie et biopsie en pathologie buccale :  
indications, contre-indications et  
techniques.**

Question 4

**Allergie en odonto-stomatologie.  
La prescription antalgique en chirurgie  
buccale.**

## **THEME 2**

Question 5

**Point de contact et espace inter-dentaire.**

mai 2003

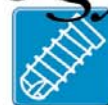n° 3

*"Les éléments de réponse donnés ici ne sont  
pas des réponses types mais doivent être  
considérés comme un élément de travail".*

*anthogyr*



INSTRUMENTS



IMPLANTS

Fabricant Français d'Instruments  
et d'Implants dentaires



Pr. F. Predine-Hug  
PU-PH Brest



Pr. T. ORLIAGUET  
PU-PH Clermont Ferrand



Ludovic GRAND  
Société Anthogyr

**V**ous avez été nombreux à nous demander comment se procurer "Les Cahiers de l'Internat".

Ca y est! Pour rendre l'information facilement accessible, tous les numéros sont désormais à votre disposition sous l'onglet "enseignement" de la rubrique "Instruments" de notre site Internet [www.anthogyr.com](http://www.anthogyr.com).

En ce qui concerne ce nouveau numéro des Cahiers de l'Internat, nous tenons à adresser nos plus vifs remerciements au Service d'Odontologie de Clermont Ferrand qui a bien voulu préparer les cinq sujets types qui vous sont présentés ci-après. Pour votre information, nous voudrions préciser que les sujets qui avaient été présentés dans le n°2 étaient issus directement des meilleures copies des postulants. Nous vous souhaitons d'ores et déjà bonne lecture et bonne chance à tous ceux d'entre vous qui préparent le concours de l'Internat.

Ludovic Grand  
Conseiller Technique et Marketing

[www.anthogyr.com](http://www.anthogyr.com)

## DECouvrez D'AUTRES RENSEIGNEMENTS SUR LE CONCOURS DE L'INTERNAT

Informations liées à l'Internat en collaboration avec le Pr. LODTER, Président du Conseil Scientifique de l'Internat qui peut répondre à vos questions.

**anthogyr**



- Note synthétique
- Programme du concours
- Annales

Ecrivez-nous à  
**ANTHOGYR**  
"Les Cahiers de l'Internat en  
Odontologie"  
M. Ludovic Grand  
164, rue des trois lacs  
74700 SALLANCHES  
Tél.. 04 50 58 02 37

Service d'odontologie  
Prof. T. ORLIAGUET  
Chef de Service

## DIAGNOSTIC ET CONDUITE A TENIR DEVANT UNE SINUSITE CHRONIQUE D'ORIGINE DENTAIRE.

L. DEVOIZE - C. HUARD - C. DESCHAUMES - M. BAUDET-POMMEL

### DÉFINITION :

Les sinusites d'origine dentaire sont des infections du sinus maxillaire à partir d'un foyer dentaire du fait de la contiguïté des deux structures anatomiques. Il est à noter que les sinusites chroniques sont plus fréquentes que les sinusites aiguës.

### DIAGNOSTIC POSITIF :

1. ANAMNÈSE : elle repose sur les antécédents du patient, ses éventuelles médications etc...
2. SIGNES GÉNÉRAUX : ils sont absents. Toutefois on observe chez des patients dont l'état général est fragilisé, une atteinte respiratoire à type de laryngite, trachéite ou encore de bronchite, liée à la chute de pus dans les voies respiratoires.
3. SIGNES FONCTIONNELS : ce sont principalement :
  - > Une rhinorrhée unilatérale, purulente, plus ou moins abondante, durant depuis plusieurs mois.
  - > Des douleurs latéro-nasales ou sous orbitaires unilatérales, inconstantes, difficiles à décrire. Parfois, le patient ressent seulement une sensation de plénitude ou une sensation de pesanteur au niveau du sinus atteint.
  - > Une cacosmie subjective.
4. EXAMEN EXO-BUCCAL :
  - a) A l'inspection : rien de particulier.
  - b) A la palpation : douleur lors de la palpation de la fosse canine.
5. EXAMEN ENDO-BUCCAL :

On recherche la présence de dents ou de racines résiduelles présentant une infection péri-apicale ou parodontale, des sites d'avulsion non ou mal cicatrisés (présence d'une CBS).
6. EXAMENS COMPLÉMENTAIRES :
  - a) Radiographiques :
    - Orthopantomogramme et/ou cliché rétro-alvéolaire des dents adjacentes au sinus maxillaire à la recherche d'une lésion péri-apicale, d'un dépassement de pâte obturatrice, de gutta, d'un foyer d'alvéolite, d'ostéite etc...
    - Cliché de Blondeau (incidence " nez-menton-plaque ") à la recherche d'une radio-opacité accentuée de l'un des sinus (on parle d'un voile sinusien) dû à l'épaississement de la muqueuse sinusienne.
    - Scanner pour préciser l'étendue de la pathologie sinusienne détectée (non systématique).
  - b) Rhinoscopie antérieure et postérieure à la recherche d'un écoulement purulent au niveau de l'ostium du méat moyen.
  - c) Certains auteurs préconisent également la transillumination du sinus.

### DIAGNOSTIC DIFFÉRENTIEL :

- Il sera important de faire la différence entre une sinusite chronique et des pathologies telles que :
- > Sinusite aiguë qui présente des signes fonctionnels plus marqués.
  - > Rhinite purulente et sinusite allergique : bilatérales et accompagnées d'une congestion des muqueuses nasales.
  - > Tumeur bénigne opacifiante (ostéome, angiofibrome, hémangiome), rares, reconnue à l'examen histo-pathologique.
  - > Polype sinusien le plus souvent asymptomatique caractérisé par une image en " soleil couchant ".
  - > Aspergillose observée lors d'un dépassement apical.
  - > Cancer sinusien (cancer ethmoïdo-maxillaire notamment chez les travailleurs du bois) : caractérisé par des douleurs plus intenses, du sang dans les suppurations nasales et des foyers d'ostéolyse des parois des sinus.
  - > Granulomatose de Wegener : caractérisée par une ulcération nécrosante de la cloison nasale et de diverses atteintes générales essentiellement pulmonaires (toux, hémoptisie parfois).
  - > Syphilis.

### PRONOSTIC :

- En l'absence de traitement :
- Extension de la sinusite aux autres sinus (pansinusite)
  - Extension de l'infection : ostéite, cellulite
  - Possibilité de survenue d'épisodes aigus
- Avec traitement approprié :
- Guérison sans séquelles.

**Service d'odontologie**  
Prof. T. ORLIAGUET  
Chef de Service

### CONDUITE À TENIR :

Les sinusites chroniques doivent faire l'objet d'un traitement approprié qui pourra comporter selon les cas et les écoles :

- Soit un traitement dentaire conservateur suivi dans un deuxième temps si nécessaire d'un traitement sinusien.
- Soit d'emblée un traitement chirurgical dentaire et sinusien sous antibiothérapie.

#### 1. UN TRAITEMENT LOCAL :

- Dentaire :
  - > Obturation endodontique de(s) dent(s) causale(s) associée ou non à un curetage péri-apical/réséction apicale/obturation à rétro.
  - > ou avulsion de(s) dent(s) causale(s).
- Puis sinusien si le traitement dentaire ne suffit pas :
  - > ponction, lavage, drainage du sinus par abord direct.

#### 2. UN TRAITEMENT CHIRURGICAL :

- En première intention : lavage et drainage du sinus par méatotomie inférieure (ouverture de la cloison inter sinuso-nasale sur environ 2 cm<sup>2</sup> au méat inférieur).
- En deuxième intention : abord chirurgical du sinus (soit par la méthode de Caldwell-Luc soit par méatotomie moyenne) pour en effectuer le curetage.

#### 3. UN TRAITEMENT GÉNÉRAL :

- Antibiothérapie : amoxicilline + acide clavulanique (Augmentin™) ou céphalosporines (Ciflox™)
- Antalgie.
- Bains de bouche.

### CONCLUSION :

Une approche appropriée d'une telle pathologie relativement fréquente évitera l'apparition de complications qui pourront aller de la sinusite bloquée à l'apparition d'une fistule bucco-sinusienne ou à la pansinusite, en passant par des complications plus exceptionnelles dues à la progression de l'infection telles les ostéites, cellulites, thrombophlébites etc.

## Question 2

### DIAGNOSTIC ET CONDUITE À TENIR FACE À UNE COMMUNICATION BUCCO-SINUSIENNE.

**C. DESCHAUMES - L. DEVOIZE - C. HUARD - M. BAUDET-POMMEL**

#### 1. DÉFINITION :

Les communications bucco-sinusiennes (CBS) sont définies comme une solution de continuité entre le sinus maxillaire et la cavité buccale.

Ce sont des complications assez fréquentes en chirurgie buccale liées :

- > à la proximité des dents avec le sinus (dents antrales), que ce soit des dents sur l'arcade (1<sup>ère</sup> molaire, 2<sup>ème</sup> prémolaire puis 2<sup>ème</sup> molaire) ou incluses (canines, dent de sagesse, prémolaires).
- > à la proximité des kystes périapicaux ou des tumeurs intra-osseuses avec le sinus et qui peuvent également se développer aux dépens de celui-ci.
- > à un geste iatrogène du praticien.

Elles peuvent avoir d'autres étiologies :

- > des ostéites de causes générale ou dentaire ou toxique
- > des ostéoradionécroses
- > des traumatismes avec perte de substance
- > des tumeurs malignes
- > des affections chroniques ostéolytiques (syphilis, tuberculose).

Les paramètres à prendre en compte pour caractériser et traiter une CBS sont :

- > l'état du sinus : sain ou infecté
- > l'ancienneté de la CBS : immédiate ou établie (résiduelle)
- > le siège : alvéolaire (du fait d'une extraction dentaire), vestibulaire (du fait d'une résection apicale) ou plus rarement palatin (avulsion d'une dent incluse, traumatisme)
- > la taille (limitée si l'origine est dentaire)
- > la projection ou non d'éléments dentaires dans le sinus.

On distinguera 2 types de CBS :

- les CBS immédiates simples lors d'une avulsion dentaire : elles surviennent lors d'avulsion de dents antrales ou juxtasinusiennes et/ou incluses et lors du curetage des tissus infectés ou tumoraux adjacents et peuvent être compliquées par la projection d'un élément dentaire dans le sinus.
- les CBS établies : elles correspondent à la persistance d'une CBS ignorée ou d'une CBS dont le traitement initial a été mal conduit.

Service d'odontologie  
Prof. T. ORLIAGUET  
Chef de Service

### 2. DIAGNOSTIC

#### 2.1. DIAGNOSTIC DE LA CBS IMMÉDIATE

##### 2.1.1. Bilan fonctionnel

- > Des troubles respiratoires avec une sensation de fuite d'air ou des problèmes pour se moucher si la CBS est importante.
- > Un reflux liquidien lors de la prise de liquide
  - > Des troubles phonatoires (nasonnement) si la communication est importante.

##### 2.1.2. Bilan endobuccal

- Au niveau de la CBS, on recherche :
- > un reflux de bulles d'air dans l'alvéole
  - > un dépôt de buée sur le miroir placé en regard de la CBS suspectée lorsque le patient souffle par le nez.
  - > un écoulement sanguin narinaire (inconstant)
  - > la taille de la CBS après lavage de l'alvéole.
- Au niveau bucco-dentaire, on repère :
- > les foyers d'infection à proximité pouvant compliquer la cicatrisation.

##### 2.1.3. Bilan sinusien :

- On recherche :
- > l'existence ou non d'une sinusite chronique dont le traitement radical

conditionnera le succès du traitement de la CBS.

- > l'éventuelle projection d'élément dentaire dans le sinus lors de l'avulsion.

##### 2.1.4. Examens complémentaires :

- > clichés rétro-alvéolaire et occlusal en cas de projection dentaire dans le sinus pour localiser précisément le fragment avant toute tentative de récupération.

#### 2.2. DIAGNOSTIC DE LA CBS ÉTABLIE

##### 2.2.1. Bilan fonctionnel

Les signes fonctionnels mettant en évidence une CBS établie sont les mêmes que ceux décrits pour la CBS immédiate. Leur intensité dépend de la largeur de la communication et de son éventuelle obturation par des tissus inflammatoires.

Les signes fonctionnels d'une sinusite chronique sous-jacente à la CBS sont recherchés :

- > des douleurs constantes au niveau latéro-nasal ou sous-orbitaire et des céphalées homolatérales
- > une rhinorrhée unilatérale inconstante en fonction de l'état infectieux du sinus et de la taille de la CBS
- > une cacosmie subjective.

##### 2.2.2. Bilan endo-buccal

Examen de la communication :

- > si le sinus est sain : la muqueuse sur le trajet de la communication et autour de celle-ci est scléreuse, non inflammatoire.
- > s'il y a une sinusite chronique : des signes d'infection sous-jacente à la CBS sont observés :
  - une suppuration au niveau de l'ostium fistulaire ;
  - une inflammation de la fibromuqueuse bordant la communication (présence de tissu de granulation).

Examen bucco-dentaire : on recherche la présence de foyers infectieux osseux ou dentaires à proximité de la CBS qui peuvent compliquer son traitement.

##### 2.2.3. Bilan sinusien : on recherche les mêmes critères que ceux décrits dans une CBS immédiate.

##### 2.2.4. Examens complémentaires :

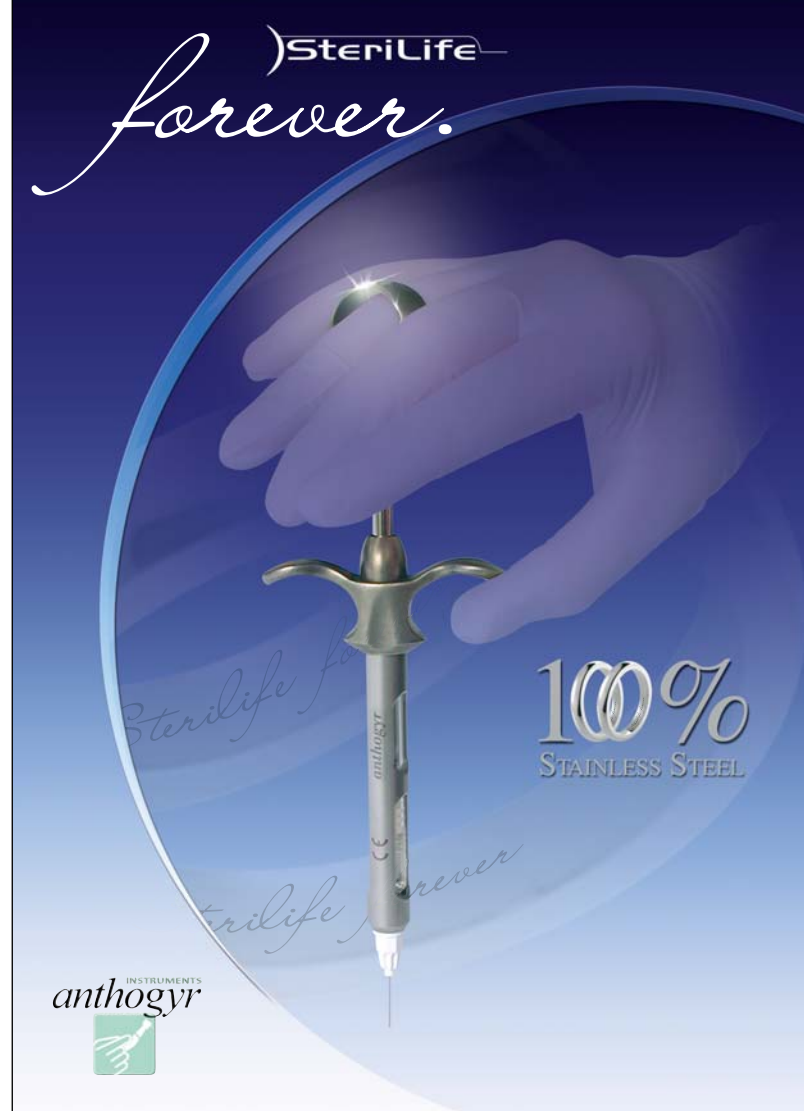
- > Cliché rétro-alvéolaire pour objectiver la CBS avec un cône de gutta dans la fistule
- > Orthopantomogramme pour objectiver l'état osseux et dentaire au voisinage de la CBS
- > Incidence de Blondeau pour vérifier l'existence ou non d'une sinusite chronique préexistante
- > Tomographie dans certains cas (foyer d'ostéite juxta-sinusien, élément dentaire ou corps étranger dans le sinus ...).

### 3. LES TRAITEMENTS

Ils dépendent de l'ancienneté de la CBS (immédiate ou établie), de sa taille, mais surtout de l'état du sinus (sain ou infecté).

#### 3.1. BUTS

- > éviter d'agrandir la CBS par des manœuvres traumatisantes
- > favoriser la cicatrisation
- > assurer une étanchéité
- > éviter une sur-infection osseuse ou sinusienne.



**Service d'odontologie**  
 Prof. T. ORLIAGUET  
 Chef de Service

## 3.2. MOYENS

### 3.2.1. Moyens locaux buccaux

- > révision du site (ablation des fragments osseux, dentaires et des tissus kystiques ...) en évitant d'agrandir la CBS
- > fermeture chirurgicale du site :
  - suture simple de l'alvéole
- > lambeaux de fermeture :
  - > lambeau de translation vestibulaire
    - indication : CBS de petite taille
    - technique : un lambeau muco-périosté est réalisé au dépend de la muqueuse vestibulaire de la CBS et libéré en apical par incision horizontale du périoste. Il est suturé aux berges désépithélialisées de la CBS.
  - > lambeau de glissement gingivo-palatin
    - indication : CBS de petite taille et absence des 2 dents mésiales ou distales collatérales à la CBS
    - technique : un lambeau muco-périoté est réalisé en avant ou en arrière de la CBS par 2 incisions verticales allant du fond du vestibule en continuant jusqu'à 3 cm au niveau de la voute palatine. Puis il est glissé sur la CBS pour la recouvrir largement et suturé.
  - > lambeau de rotation jugal
    - indication : CBS de grande taille
    - technique : un lambeau épithélio-conjonctif horizontal est réalisé au dépend de la muqueuse jugale. Sa base se situe en regard de la CBS. Après rotation, il est suturé aux berges préalablement désépithélialisées.
  - > lambeau de rotation palatin
    - indication : CBS de grande taille
    - technique : un lambeau épithélio-conjonctif palatin est réalisé à 5 mm du collet des dents. Sa base se situe légèrement en distal de la CBS. Après rotation, il est glissé sous la bande de gencive marginale palatine de la CBS et vient obturer celle-ci. Son extrémité est suturée aux berges désépithélialisées de la CBS.
  - > lambeau composite lingual
    - indication : CBS de grande taille, impossibilité des autres techniques
    - technique : un lambeau musculo-muqueux lingual est individualisé puis suturé aux berges désépithélialisées de la CBS et à distance de celle-ci pour éviter une déchirure des muqueuses suturées. La base linguale du lambeau est laissée pendant 15 jours, temps durant lequel le patient a un blocage inter-maxillaire.
  - > fermeture en deux plans de la CBS :
    - indication : assurer l'étanchéité d'une CBS
    - technique :
      - le plan profond est réalisé :
        - soit en désépithélialisant simplement les parois de la CBS puis une suture profonde (fils de suture résorbable)
        - soit en fermant le plan profond avec la technique dite de la collerette : la muqueuse autour de la communication est découpée en collerette, laquelle est retournée, enfouie puis suturée avec un point en X
        - soit par une translation de la boule graisseuse de Bichat.
      - le plan superficiel est constitué d'un lambeau de translation vestibulaire ou un lambeau de rotation jugal ou un lambeau de rotation palatin. Il assure l'étanchéité immédiate.
  - > étanchéité du site par : une colle biologique (Tissucol®), une éponge ou une compresse hémostatique, une plaque thermoformée.

### 3.2.2. Moyens locaux sinusiens

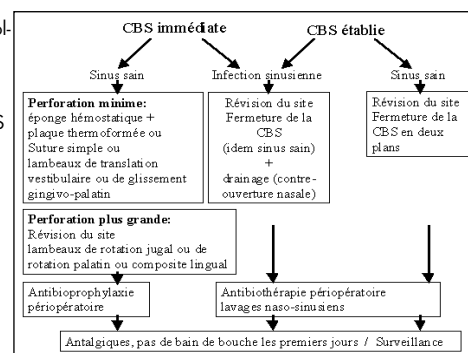
- > Drainage par méatotomie inférieure ou moyenne
- > Curetage et drainage du sinus par technique de Caldwell Luc ou par méatotomie moyenne (endoscopie)
- > Lavages naso-sinusiens biquotidiens (Stérimar®)
- > Conduite à tenir devant la projection d'élément dentaire dans le sinus :
  - Il s'agit souvent de l'apex d'une racine dentaire ; celle-ci sera soit sous la muqueuse sinusienne, soit intra-sinusienne.
  - La conduite à tenir passe d'abord par la localisation précise de cet élément (radiographie rétro-alvéolaire , cliché occlusal).
  - La récupération est réalisée :
    - soit immédiatement par une voie d'abord vestibulaire en regard du fragment localisé. Il ne faut surtout pas essayer de récupérer le fragment par voie alvéolaire ce qui risquerait d'agrandir la CBS et de projeter le fragment dentaire au milieu du sinus.
    - soit dans un deuxième temps, par une voie d'abord nasale par méatotomie moyenne ou inférieure.

### 3.2.3. Moyens généraux

- > antibiotiques :
  - Antibio prophylaxie péri-opératoire pour éviter une surinfection du site d'avulsion : elle sera fonction du spectre bactérien des infections dentaires (spiramycine+métronidazole ou pénicillines pendant 7 jours).
  - antibiothérapie péri-opératoire visant les spectres bactériens à la fois des infections dentaires et des infections des voies aériennes supérieures (Pénicilline+acide clavnamique ; céphalosporine, quinolone, clarithromycine pendant 15 jours).
- > Antalgiques
  - niveau I : paracétamol, anti-inflammatoire propionique (exemple : ibuprofène)
  - niveau IIa : dextropropoxyphène-paracétamol, codéine-apracétamol, Tramadol-paracétamol.

### 3.2.4. Recommandations au patient et précautions générales

- > dans tous les cas : prévenir le patient de la survenue ou de l'existence d'une CBS
- > pas de bains de bouche les premiers jours
- > pas de mouchage
- > surveillance de la fermeture de la CBS.



#### 4. CONCLUSION :

La CBS est une des complications possibles de la chirurgie buccale dont les suites diffèrent selon la précocité de la mise en œuvre du traitement. En effet, un traitement précoce et adéquat permet d'éviter d'une part la persistance de la CBS et d'autre part l'apparition de complications sinusiennes. Ces complications pourraient être prévenues ou prévenues (donc mieux gérées) par un examen clinique et radiographique préopératoire correctement mené lors d'interventions chirurgicales à proximité du sinus maxillaire.

## Question 3

### CYTOLOGIE ET BIOPSIE EN PATHOLOGIE BUCCALE : INDICATIONS, CONTRE-INDICATIONS ET TECHNIQUES.

M. BAUDET-POMMEL - L. DEVOIZE  
C. DESCHAUMES - C. HUARD

#### INTRODUCTION :

Les examens cytologiques et biopsiques sont des examens para cliniques au service du clinicien qui peut en avoir besoin au même titre que d'autres examens, en particulier les examens bactériologiques, radiologiques ...

Ces examens réalisés après détection d'une lésion ou d'une anomalie ne doivent en aucun cas se substituer à :

- L'interrogatoire du malade qui mettra en évidence un certain nombre d'arguments étiologiques (age ; mode de vie ; profession ; existence de signes fonctionnels ; date et condition d'apparition des lésions ; notion d'une pathologie locale antérieure éventuelle ; de son traitement ; de son évolution, état général du malade, antécédents personnels et familiaux, traitements actuels ou antérieurs d'une pathologie générale.
- L'examen clinique qui consiste en l'inspection à l'œil et au doigt de la cavité buccale en totalité et en la palpation des aires ganglionnaires. Réalisé sous un éclairage suffisant, il permettra de préciser les caractéristiques de la lésion : couleur, aspect, forme, dimension, localisation, caractère hémorragique ou non, nombre des lésions. Le doigt appréciera la consistance, la sensibilité au toucher, la mobilité.

#### LES EXAMENS COMPLÉMENTAIRES

Ils constituent même si le diagnostic clinique est indiscutable un document scientifique et médico-légal pratiquement irréfutable. Ils ont un intérêt non seulement pour le diagnostic mais également pour le choix de la thérapeutique et l'appréciation de ses résultats. Nous n'aborderons ici que les colorations au bleu de toluidine, les examens cytologiques et la biopsie, laissant de côté les autres investigations visant à affirmer l'existence d'un cancer ou destinés à déterminer l'extension d'un processus dont la nature maligne est certaine.

#### LE BLEU DE TOLUIDINE :

Ce peut être : une technique en trois temps, un simple bain de bouche au bleu de toluidine, ou l'application d'un gel au bleu de toluidine sans acide acétique préalable. Dans les trois cas, les zones pathologiques retiennent le colorant, alors que les zones saines paraissent décolorées. Ce test peut rendre des services. Il n'est pas obligatoire ni même habituel avant les prélèvements traditionnels.

#### LES EXAMENS CYTOLOGIQUES :

Ils permettent d'étudier soit des sécrétions spontanément émises telles la salive soit surtout le produit de raclage de lésions muqueuses superficielles obtenues par le frottis, soit le produit de ponction ou d'aspiration de lésions profondes.

##### > Avantages :

- Facilité de prélèvement, instrumentation réduite, confort et absence de douleur pour le patient, facilité de préparation des prélèvements, possibilité d'être répété dans le temps.


##### > Indications :

- Dépistage et diagnostic de certaines affections buccales : Les candidoses, les lésions à fusospires, les affections bulleuses (cytodiagnostic de Tzanck), les lésions ulcérées malignes ou non.
- Surveillance : de certaines lésions buccales suspectes (lichen érosif, kératose tabagique, ...), de certaines lésions malignes traitées et susceptibles de récidiver (cancer, carcinome en particulier).

##### > Contre-indications, insuffisances :

- Les lésions kératinisées
- Les lésions profondes

## La Technique, le Choix, la Précision.



Pivot  
MASTER  
POST-MASTER

INSTRUMENTS  
anthogyr





Service d'odontologie  
Prof. T. ORLIAGUET  
Chef de Service

- Les affections tumorales dont l'interprétation est sujette à caution en raison des modifications liées à la thérapeutique et à la surinfection
  - Les lésions inflammatoires
  - Les lésions labiales (peu fiable pour lesquelles il est préférable de réaliser une biopsie)
  - Les lésions inflammatoires.
- > Techniques : Nous ne nous intéresserons qu'au frottis dans le cadre du dépistage et du diagnostic des lésions buccales. On pratiquera :
- Un nettoyage de la zone à examiner avec une compresse imbibée de sérum physiologique
  - Un raclage avec un petit abaisse langue de bois
  - Un étalement du produit de raclage sur au moins deux lamelles de verre
  - L'immersion pour fixation de celle-ci dans un flacon contenant soit de l'alcool pur, soit de l'éthylène glycol, soit un mélange à parties égales d'alcool et d'éther
  - La laque à cheveux est également un fixateur dont l'utilisation simplifie l'expédition à un laboratoire éloigné.

Une fiche qui accompagnera le prélèvement comportera les renseignements suivants :

- Adresse du praticien auquel la réponse sera à adresser
- Etat civil du malade
- Caractéristiques du prélèvement : siège, dimension, couleur, forme, état des tissus voisins, traitements antérieurs appliqués, diagnostics à discuter.

#### LA BIOPSIE

C'est un examen microscopique des tissus vivants, habituellement prélevés par des moyens chirurgicaux.

Elle sera faite dans deux contextes différents : soit sur des lésions circonscrites dans un territoire facile d'accès, soit sur des lésions multiloculaires vastes, d'accès difficile, à proximité d'éléments nobles, dont les indications et la technique seront différentes.

> Indications :

- Infirmer, confirmer, ou établir le diagnostic d'une affection pathologique qu'elle soit cutanée, muqueuse, osseuse ou ganglionnaire, bénigne ou maligne, non spécifique ou spécifique, lorsque l'examen clinique est incertain. L'examen bactériologique associé est souvent nécessaire.
- Apprécier la nature exacte de la tumeur (carcinome spino ou baso cellulaire, tumeur différenciée ou indifférenciée), prévoir l'évolution de la lésion pathologique et son potentiel de malignité.
- Orienter la thérapeutique vers la chirurgie, les agents physiques, la chimiothérapie, ou un type d'association.
- Témoigner de l'efficacité d'une thérapeutique. Dans ce cas elle est concurrencée par la cytologie.

> Contre-indications relatives : elles sont assez réduites. On distinguera :

- Des contre-indications relatives : très mauvais état général ; considération esthétique (biopsie labiale) ; troubles de l'hémostase (leucoses, hémophilies, malades sous anti-coagulants pour lesquels il faudra intervenir avec les précautions que réclame toute intervention de chirurgie buccale) ; lésions de neurofibromatose de Recklinghausen ; suspicion d'un carcinome remanié des glandes salivaires en raison des risques d'essaimage et d'extension dans les tissus mous au niveau de la voie d'abord. En pratique, la ponction biopsique est nécessaire lorsqu'un nodule prétraçagien ne fait pas ses preuves.

> Des contre-indications absolues : les tumeurs pigmentées (mélanomes) ; les muqueuses ou os irradiés auparavant ; les angiomes intra-osseux pour lesquels on fera une artériographie sélective avec bilan radiographique et tomodynamométrique.

> Techniques :

La région à étudier est désinfectée avec un ammonium quaternaire, anesthésiée localement, incisée au bistouri à lame à cheval sur la zone suspecte et la zone saine voisine, assez épaisse pour emporter la basale et la zone sous-jacente (voir schéma), tenue délicatement à l'aide d'une pince à griffes (faire schéma).

Le fragment sera lavé dans du sérum isotonique et immergé dans un fixateur (liquide de Bouin pour les petites et moyennes pièces ou liquide de Duboscq-Brasil).

La plaie sera suturée pour faciliter l'hémostase et la cicatrisation.

Le prélèvement sera adressé au laboratoire, accompagné d'une fiche comportant les mêmes indications que celles énumérées auparavant (cf cytologie).

On distinguera :

- La biopsie classique muqueuse traditionnelle utilisant bistouri, pince à disséquer, ciseaux, matériel de suture.
- La biopsie à l'emporte pièce, pratiquée dans les zones d'accès difficiles, après anesthésie de contact (pastille anesthésiante) à l'aide d'une pince de Luc ou de JL Faure, pour laquelle on ne réalise pas de sutures.
- La biopsie osseuse, associant un prélèvement muqueux au bistouri si la lésion n'est pas ulcérée, et un prélèvement osseux à la curette ou à la pince gouge, pour laquelle une suture sera réalisée s'il y a eu incision.
- La ponction biopsique pratiquée à l'aiguille de fort calibre avec aspiration des tissus à l'aide d'une seringue, dont les indications sont rares en pathologie (adénome pléomorphe).
- La biopsie extemporanée : peu indiquée en odontologie. Réalisée le plus souvent sous anesthésie générale, elle nécessite l'accord du patient pour une intervention plus large pouvant être nécessaire en fonction du résultat.
- La biopsie -exérèse, qui consiste à prélever une lésion en totalité, et qui n'est valable que pour les petites lésions, ou dans les cas de tumeurs indiscutablement bénignes. Elle nécessite une suture et il n'est pas nécessaire comme pour les lésions malignes de respecter une marge de sécurité.

#### INDICATIONS RESPECTIVES DE LA BIOPSIE ET DES FROTIS

· La biopsie : elle fournit des réponses plus fiables. C'est un examen désagréable, redouté par le patient, pouvant avoir des inconvénients esthétiques, dangereux dans les zones irradiées, les lésions vasculaires, contre-indiquée dans la plupart des lésions pigmentées. On ne peut le répéter fréquemment pour la surveillance des traitements. On ne le réalisera pas chez des patients dont l'état général ne le justifie plus.

· Le frottis moins désagréable, non dangereux, sans risque de séquelles fonctionnelles ou esthétiques, n'est pas adapté à l'étude de lésions non desquamées, non ulcérées. L'interprétation de ses résultats est sujette à caution en raison des modifications liées aux thérapeutiques et à la fréquente surinfection. Si les faux positifs, redoutables, sont rares, les faux négatifs font perdre du temps. Il faudra donc refaire ces examens et au moindre doute demander une biopsie. C'est le conseil que donne le plus souvent un cytologiste qui ne peut apporter une réponse formelle. Signalons encore la difficulté d'interprétation, donc le manque de fiabilité de la cytologie pour certaines localisations (lèvres) et les états inflammatoires. Le frottis est donc utilisé surtout à titre d'examen de contrôle systématique pour apprécier les résultats des thérapeutiques, c'est aussi une alternative à un examen biopsique redouté ou refusé pour son caractère dangereux.

## CONCLUSION

Si l'examen microscopique et traditionnel est suffisant le plus souvent, on peut faire appel, dans certains cas, à la microscopie électronique en transmission ou à balayage, à l'immunofluorescence directe ou indirecte (anticorps monoclonaux). Ces techniques beaucoup plus onéreuses exigent un personnel entraîné et un équipement spécifique.

## ALLERGIE EN ODONTO-STOMATOLOGIE.

C. HUARD - C. DESCHAUMES - L. DEVOIZE - M. BAUDET-POMMEL

### 1/ INTRODUCTION :

L'allergie peut être définie comme une hypersensibilité anormale acquise et spécifique à un allergène (molécule sensibilisante).  
> Cette réaction est définie comme une hypersensibilité car elle survient après une exposition à une quantité infime d'allergène.  
> Elle est dite anormale car seule une faible fraction de la population est atteinte.  
> Elle est dite acquise car un primo-contact est nécessaire pour l'installation de cette hypersensibilité qui persiste par ailleurs longtemps.  
> Elle est dite spécifique à un allergène ou à des molécules voisines.  
Cependant, l'allergie est à distinguer de l'intolérance qui correspond, même à doses infimes et sans primo-contact, aux effets indésirables après administration de certaines molécules à dose normale.

Dans la cavité buccale, tous les acteurs de la réponse immunitaire sont présents, favorisant ainsi la réponse allergique. Il est donc essentiel d'identifier les patients à risque allergique et de prévenir ce type de manifestations compte tenu de la gravité de certaines réactions. Le rôle de l'anamnèse est donc primordial. Cependant, on observe une plus faible réactivité de la muqueuse buccale vis-à-vis des allergènes effecteurs d'allergies cutanées chez le même sujet. Ceci vient du fait :

- de la vascularisation abondante donc de la dispersion de l'allergène.
- des caractéristiques histoinmunologiques de la muqueuse buccale, à savoir la faible proportion de certaines lignées cellulaires impliquées dans la réponse allergique (cellules de Langherans).
- de l'effet protecteur de la salive : du fait de la dilution de l'allergène par le flux salivaire et de sa neutralisation par le pH légèrement acide de la salive.

### 2/ PRINCIPAUX MÉCANISMES DES MALADIES ALLERGIQUES :

Lorsque des réponses adaptatives se font de façon exagérée ou inappropriée et provoquent des réactions tissulaires, on parle d'hypersensibilité. La classification de Coombs et de Gell répartit l'hypersensibilité en quatre types. Seules les types I et IV sont impliquées dans l'allergie en odontostomatologie.

#### 2.1. HYPERSENSIBILITÉ DE TYPE I OU IMMÉDIATE :

La caractéristique principale de l'hypersensibilité de type I est sa rapidité d'apparition après interaction de l'antigène (allergène) avec les mastocytes et basophiles sensibilisés par des IgE. Ce phénomène peut être suivi d'une réaction retardée de type IV. Cette allergie immédiate représente la principale manifestation aux allergènes odontostomatologiques à craindre pour les patients.

#### 2.2. HYPERSENSIBILITÉ DE TYPE IV OU RETARDÉE :

Elle survient plus de 12 heures après le contact avec l'allergène. Elle est fonction de l'état nutritionnel, de l'âge et est influencée par la prise de corticoïdes. Cette hypersensibilité repose sur l'interaction d'antigène avec des cellules T aboutissant à une cascade de réactions se traduisant par des manifestations allergiques locales. L'hypersensibilité de contact qui est incriminée dans des cas de maladies professionnelles (contact avec du nickel ou des chromates) se classe parmi les réactions de types IV.

#### 2.3. CELLULES ET MÉDIATEURS :

##### 2.3.1. Cellules impliquées :

Ce sont les mastocytes, basophiles, cellules de Langherans et kératinocytes.  
Sous l'influence de l'interleukine 4 (= sensibilisation préalable), La synthèse d'immunoglobuline E (IgE) spécifique par les lymphocytes B est déclenchée au contact avec l'allergène. Le pontage de plusieurs IgE déclenche l'activation de la cellule avec libération de médiateurs.  
Les cellules de Langherans et les kératinocytes ont un rôle essentiel dans l'hypersensibilité de type IV plus fréquentes au niveau dermique que muqueux.

##### 2.3.2. Médiateurs :

- > Histamine : elle est le principal médiateur et se fixe sur les récepteurs H1 présents sur les cellules endothéliales et induit la triade de LEWIS : papules oedémateuses, érythème périphérique réflexe, prurit + vasodilatation.
- > Leucotriènes (voie de la lipo-oxygénase)
- > Prostaglandines (voie de la cyclo-oxygénase)
- > Sérotonine (origine plaquettaire)
- > Anaphylatoxines (production bactérienne)
- > Kinines (elles favorisent l'œdème).

Service d'odontologie  
Prof. T. ORLIAGUET  
Chef de Service

### 3/ AFFECTIONS STOMATOLOGIQUES ET DERMATOSES METTANT EN CAUSE DES MÉCANISMES D'ALLERGIE :

#### 3.1. RÉACTION ALLERGIQUE IMMÉDIATE :

Il s'agit de réaction de type I.

##### 3.1.1. Urticaire : L'urticaire localisé à la muqueuse buccale est rare.

> Signes cliniques :

- Papules érythémateuses, ortiées, de siège aléatoire, mobiles et fugaces
- Sensations de brûlures ou de picotements (inconstant)
- Peut être le premier symptôme d'un choc ou d'un angioœdème menaçant.

> Traitement - précautions :

- Antihistaminiques.
- La présence d'urticaire contre indique la prise d'aspirine, AINS, codéine et autres médicaments histaminolibérateurs.

##### 3.1.2. Crise d'asthme :

> Signes cliniques :

- Difficulté à respirer et une respiration de moins en moins profonde
- Puis difficulté respiratoire mettant en jeu le pronostic vital par respiration superficielle (les conduits aériens uniquement sans les alvéoles respiratoires)

> Traitement :

- Bronchodilatateurs par voie respiratoire orale ou par nébulisateur.

##### 3.1.3. Œdème de Quincke :

> Signes cliniques :

- Œdème labial asymétrique, souvent pâle, déformant, responsable de tension ou de brûlure mais pas de prurit.
- Obstruction si l'œdème est intense dans des localisations linguales, pharyngées, laryngées, faisant craindre l'asphyxie.

> Traitement :

- Vasopresseurs
- Corticoïdes
- Trachéotomie d'urgence et intubation en cas d'obstruction des voies aérodigestives supérieures.

##### 3.1.4. Choc anaphylactique :

> Signes cliniques : C'est une urgence allergique qui requiert des gestes thérapeutiques immédiats.

> Premiers symptômes :

- prurit touchant la face et l'ensemble des téguments mais débutant souvent aux paumes et aux plantes.
- inconstamment urticaire ou érythème diffus.
- malaise avec gêne à la déglutition ou à la respiration, modification de la voix.
- signes digestifs dans les formes sévères : douleurs abdominales, vomissements, diarrhée.

Puis état de choc :

- chute de la pression artérielle due à la vasodilatation
- pouls filant, rapide
- perte de connaissance et aggravation jusqu'au décès par complication pulmonaire ou par dysfonctionnement cardiaque.

> Traitement :

- Injection d'adrénaline et de corticoïdes
- Remplissage vasculaire
- Surveillance hospitalière.

#### 3.2. RÉACTION ALLERGIQUE RETARDÉE :

##### 3.2.1. Stomatite allergique :

C'est une stomatite de contact.

> Signes cliniques : C'est l'équivalent muqueux de l'eczéma de contact.

- Signes objectifs : un érythème et œdème traduisant l'inflammation.

L'aspect est rouge vif, lisse, vernissé, gardant parfois l'empreinte des dents du fait de l'œdème. Le siège des lésions peut être diffus ou localisé (glossite, ouranite, gingivite, chéilite). Il peut se situer sous l'intrados des prothèses résines, la muqueuse est inflammatoire avec des piquetés rouges.

- Signes subjectifs : des brûlures (parfois absentes).

> Traitement préventif:

- Eviction de l'allergène après tests allergologiques.

> Diagnostic différentiel :

- Irritation traumatique par surcharge occlusale
- Réaction papillomateuse par effet de succion
- Fragilité capillaire du sujet âgé ou recevant une corticothérapie
- Infection du fait du manque d'hygiène
- Candidose chronique
- Application abusive de topiques médicamenteux et de produits d'hygiène
- Lésion maligne dans les formes ulcérées ou végétantes.

Service d'odontologie  
Prof. T. ORLIAGUET  
Chef de Service

- Il peut exister d'autres formes cliniques :
- Eczéma de la demi-muqueuse des lèvres :
  - > Signes cliniques :
    - Début rapide et prurigineux
    - Erythème et œdème suivis par la vésiculation puis l'exsudation puis de croûtes, de desquamation puis de fissuration.
    - Evolution dans les formes chroniques vers des ragades.
  - Cheilite atopique :
  - > Signes cliniques :
    - Chéilite chronique, sèche, fissurée, desquamati-

ve

qui peut être une localisation d'une dermatite atopique.  
La survenue d'une cheilite atopique correspond à

une sensibilité de terrain (antécédents familiaux ou personnels).

Le bilan sanguin montre des IgE totales élevées.

- > Diagnostic différentiel :
  - Chéilites des dermoépidermites infectieuses
  - Eczéma par mécanisme phototoxique ou photo-allergique lié à un médicament
  - Desquamation persistante des lèvres (due au froid, rétinoïdes, psoriasis etc...)
  - Perlèche : origine mécanique, infectieuse, virale ou immunodéficience.

### 3.2.2. Toxidermies :

Dues à un médicament le plus souvent.  
L'origine toxique et l'origine immunoallergique sont difficiles à distinguer.

- > Signes cliniques : Les toxidermies peuvent présenter :

- Une forme végétante.

### 3.2.3. Erythème pigmenté fixe :

- > Signes cliniques :

Plage érythémateuse, siégeant tout le temps au même endroit et récidivante, sur laquelle se développe inconstamment l'élément bulleux, laissant ensuite une zone pigmentée.

- > Traitement :

Origine médicamenteuse : anti-inflammatoires et pyrazolés.

### 3.2.4. Toxidermies pemphigoïdes et pemphigus induits :

- > Signes cliniques : Aspect érosif et lichénoïde.

### 3.2.5. Lichens iatrogènes ou stomatites érosives :

Dus aux βbloquants, aux sels d'or ou au dérivés mercuriels.

### 3.2.6. Toxidermie végétante :

Due aux halogènes comme le brome ou l'iode.

- > Signes cliniques : Bulles dont le plancher prend un caractère végétant, pseudotumoral.

### 3.2.7. Eruptions phototoxiques et photoallergiques.

Elles sont peu observées en odontostomatologie.

### 3.2.8. Autres symptômes dont l'origine allergique serait discutée :

- Stomatodynies et glossodynies
- Macrochéilite et macroglossite
- Aphtes
- Allergiques au niveau des glandes salivaires.

### 3.2.9. Dermatoses professionnelles en odontologie:

- > Signes cliniques : Les symptômes retrouvés chez le chirurgien dentiste et le prothésiste sont essentiellement représentés par un eczéma :
  - des mains (paume, dos, espaces interdigitaux éventuellement , poignets).
  - du visage (partie découverte) en cas d'allergie au produit de décontamination (glutaraldéhyde).

L'eczéma est souvent sec, desquamatif, crevassé.  
Les allergènes en cause sont très variés : latex, dérivés mercuriels, résines méthacrylates et leurs additifs (adjuvants de polymérisation), antiseptiques locaux.



**NiTi Control**  
*Tout est dans la tête...*

4,5 Newtons.cm

2,3 Newtons.cm

1,4 Newtons.cm

0,7 Newtons.cm

• SÉCURITÉ MAXIMUM  
COURE RÉGLABLE  
DÉBRAYAGE AUTOMATIQUE

• LA PLUS PETITE TÊTE DU MARCHÉ  
IDÉALE POUR LES LIMES "MINI"  
VISIBILITÉ MAXIMUM

• NOUVELLE TÊTE MICRO

anthogyr INSTRUMENTS

**Service d'odontologie**

Prof. T. ORLIAGUET

Chef de Service

**3.3. LES GRANDS SYNDROMES :**

**3.3.1. Syndrome oral = syndrome de Lessof :**

> Signes cliniques :

- Manifestation immédiate au contact buccal d'un allergène alimentaire IgE dépendant.
- Sensation de prurit buccopharyngé, sorte d'urticaire de contact mais peut être le prémisses à des formes plus graves.

> Traitement préventif : suppression préventive de l'aliment.

**3.3.2. Syndrome de Lyell :**

> Signes cliniques :

- Un érythème et un décollement cutané avec signe de Nikolsky (en comprimant la peau ou provoquant une bulle décollant l'épiderme)
- Une atteinte des muqueuses buccales (précède souvent les lésions cutanées)
- D'autres atteintes viscérales possibles
- Une fièvre (constante)
- Un pronostic sévère (30% de mortalité).

> Traitement :

Préventif : attention à la prescription des médicaments le plus souvent incriminés :

- sulfamides
- AINS
- anticomitiaux.

**3.3.3. Syndromes de Stevens-Johnson et érythème polymorphe médicamenteux :**

> Signes cliniques : éruption bulleuse profuse avec un aspect en cocarde des bulles

> Traitement : rechercher l'origine médicamenteuse.

**4/ PRINCIPALES ETIOLOGIES DES REACTIONS ALLERGIQUES :**

**4.1. ANESTHÉSISQUES :**

Les réactions allergiques sont exceptionnelles mais graves. La plupart des solutions anesthésiques contiennent quatre composants potentiellement allergènes :

- La molécule anesthésique (surtout les esters)
- L'antioxydant (bisulfite de sodium)
- Le conservateur (parabenzate de méthyle).

Pour poser le diagnostic d'allergie vraie, il faut que l'injection soit suivie dans les trente minutes au plus, d'un prurit et d'un urticaire plus ou moins généralisé pouvant se compliquer par un œdème de Quinck voire par un choc anaphylactique.

Il ne faut pas les confondre avec : Un choc toxique (du fait d'une injection intra-vasculaire ou d'un surdosage) ou une manifestation vasovagale.

**4.2. MÉDICAMENTS :**

L'allergie (réaction de type I ou IV) concerne les préparations locales et générales. Les manifestations allergiques, principalement aux antibiotiques (pénicillines) vont du simple prurit au choc anaphylactique. Elles sont à différencier des effets indésirables (rush cutané du 10ème jour pour les pénicillines par exemple).

**4.3. MATÉRIAUX ET PRODUITS POUR SOINS DENTAIRES ET PROTHÈSES :**

Ce sont notamment :

- > Produits désinfectants : eugénol, formol.
- > Médicaments divers : tampons hémostatiques, anesthésiques...
- > Matériaux pour obturation et reconstitution dentaires : ciments en cas de présence d'eugénol ou de colophane, amalgames.
- > Résines due au conservateur (hydroquinone) de la résine et au produit catalyseur de la réaction (monomère) qui se relargue progressivement.
- > Matériaux pour empreintes dentaires: due aux additifs, parfums et colorants.
- > Matériaux prothétiques : résines, nickel.
- > Produits contenant du talc ou du latex : gants, digue, cathéters.

**4.4. PRODUITS COSMÉTIQUES ET PRODUITS D'HYGIÈNE :**

Ils sont responsables d'eczémas de contact de la demi-muqueuse des lèvres, et/ou de stomatites allergiques de contact.

> Rouge à lèvres : allergie liée aux :

- colorants : dérivés hétérogènes de la fluorescéine ou "bromacides"
- excipients : les cires utilisées peuvent contenir du propolis
- conservateurs : parabens, crésols, antioxydants comme le gallate de propyle
- parfums
- agents de protection contre le froid : baume du Pérou ou salol.

> Pommades, eaux de toilettes, savons.

> Pâtes dentifrices et solutions pour bains de bouche : allergie liée à : l'huile de laurier, au formol, au sorbitol, aux colorants : érythrosine, tartrazine, jaune de quinoléine, aux conservateurs : parabens, composés phénolés.

**4.5. PNEUMOALLERGÈNES :**

Rôle mineur en odontostomatologie.

**4.6. ALLERGÈNES ALIMENTAIRES :**

Très nombreux : bonbons, pastilles, et certains chewing gum contenant des colorants, parfums, de la colophane, de la propolis.

Service d'odontologie  
Prof. T. ORLIAGUET  
Chef de Service

#### 4.7. OBJETS OU PRODUITS PORTÉS EN BOUCHE :

Provoquent des eczéma de contact : crayons, stylos, embout de pipe, fume-cigarette, brosse à dent...

### 5. TESTS DIAGNOSTIC ET TRAITEMENT :

#### 5.1. DIAGNOSTIC :

Il a lieu chez un allergologue parfois en milieu hospitalier du fait de la gravité des réactions.

Interrogatoire discriminant les signes d'une réaction allergique de tout autre manifestation (intolérance, effets indésirables ...).

Choix des tests en fonction de la nature et de la localisation des manifestations allergiques.

Tests de diagnostic de l'allergie immédiate :

- > tests épidermo ou épimucueux (prick-test) : C'est la technique la plus utilisée.
  - effraction cutanée ou muqueuse par une aiguille qualifiée avec l'allergène (préparation commercialisée ou extemporanée);
  - lecture du résultat en mesurant la papule et l'érythème après 15 à 30 minutes et comparaison avec tests négatif et positifs.
- > test par intradermo-réaction : Il est moins utilisé car réaction plus violente. Il permet de déterminer le seuil de réactivité.

Tests de diagnostic de l'allergie retardée :

- > Tests épicutanés : Ils simulent un eczéma de contact.
  - Pose sur une surface cutanée saine de l'allergène contenu dans un excipient neutre, le tout maintenu clos par un adhésif hypoallergénique
  - Les allergènes testés sont soit commercialisés, soit préparés, soit des matériaux)
  - Dépose du test au bout de 48 heures
  - Lecture du test par calcul du diamètre du prurit 1 heure et 4 jours après dépose du test.

#### 5.2. TRAITEMENT :

Il est essentiellement préventif : désensibilisation ou suppression de l'allergène.

### 6. CONCLUSION :

La cavité buccale et les lèvres peuvent être le siège de réactions d'allergie de contact et systémiques. Les agents en cause sont surtout les aliments, des produits odontostomatologiques et de nombreuses molécules médicamenteuses.

La découverte d'une allergie à un agent allergène contre-indique ad vitam eternam son utilisation. Il est donc nécessaire de faire un interrogatoire soigneux des patients avant tout examen ou soin, ceci afin de dépister les éventuelles allergies.

Mais plus encore que le malade, le praticien est exposé à des réactions allergiques en rapport avec la manipulation de produits sensibilisants comme les acrylates, le latex, les antiseptiques et désinfectants : il doit donc se protéger en évitant de les utiliser sans protection adéquate.

#### BIBLIOGRAPHIE :

- AUSTEN FK Affections liées à une réaction d'hypersensibilité immédiate. In : Wilson JD et al. Principes de médecine interne. 5ème ed.. Paris, ed. Flammarion Médecine-Sciences, 1992 : 1422-1428.
- BACSIK CJ, Swift JQ, HARGREAVES KM, Toxic systemic reactions of bupivacaine and eticaine. Oral Surg Oral Pathol, 1995, 79 : 18-23
- BASKER RM, HUNTER AM, HIGHE AS A severe asthmatic reaction to polymethylmethacrylate denture base resin. Br Dent J, 1990, 169 : 250-251.
- BROSTOFF J, SCADDING GK, MALE D, ROITT IM. Immunologie clinique. ed. De Boeck Université, London, 1991, 438p
- GEUSAU A, PIRKHAMMER D, ABERER W Anaphylaxis after devitalisation of dental root using paraformaldehyde-containing materials. Allergologie, 1994, 17 : 439-441.
- GUINNEPAIN MT, KUFFER R Allergie en stomatologie. Encycl Med Chir (Elsevier, Paris), Stomatologie, 22-050-M-10 , 1998, 12p
- GUYURON B, LASA CL Reaction to stainless steel wire following orthognathic surgery. Plastic reconstructive surgery, 1992, 89 : 540-542.
- KANERVA L, ESTLANDER T JOLANKI R Occupational skin allergy in the dental profession. Dermatol Clin, 1994, 12 : 517-532.
- MALAMED SF Local anesthetic : dentistry's most important drug. J Am Dent Ass, 1994, 125: 1571-1575.

## POINT DE CONTACT ET ESPACE INTER-DENTAIRE

Item 58 du programme du concours national d'Internat en Odontologie

S. DOMÉJEAN - T. ORLIAGUET - D. ROUX

### INTRODUCTION

#### DÉFINITIONS

- > Le point de contact est la zone de contact entre les faces proximales de deux dents adjacentes.
- > Ces faces proximales délimitent une aire répartie autour du point de contact : l'espace inter-dentaire. Cet espace peut être divisé en 4 volumes pyramidaux ou embrasures : vestibulaire, linguale/palatine, cervicale et occlusale.

#### RÔLES DU POINT DE CONTACT

- > Relations dentaires intra-arcade :
  - Les points de contact permettent une stabilisation dans le sens mésio-distal des arcades dentaires en transmettant et canalisant les forces proximales.
- > Protection de la papille inter-dentaire :
  - Le point de contact empêche le bourrage alimentaire inter-dentaire et protège la papille qui occupe l'embrasure cervicale.

#### INCIDENCES DE LA MORPHOLOGIE DES EMBRASURES

- > Déflexion alimentaire
- > Auto-nettoyage

Des modifications de l'espace inter-dentaire et du point de contact s'opèrent physiologiquement sous l'effet de la mastication :

- > Les points de contact se transforment en surfaces de contact par usure proximale provoquée par les mouvements des dents dans leur alvéole.
- > Les points et surfaces de contact migrent en direction occlusale du fait de l'usure des cuspidés, pointes canines et bords incisifs.

Dans certaines situations, le point de contact et l'espace inter-dentaire pourront subir des modifications non-physiologiques non sans conséquence pour le patient.

### ÉTILOGIES DES MODIFICATIONS DU POINT DE CONTACT ET DE L'ESPACE INTER-DENTAIRE

#### LÉSIONS CARIEUSES

Le développement de lésion carieuse de site 2 (Cf Classification Sista) est responsable de modifications du point de contact dès lors que la lésion devient cavitaire. Dans le cas de lésion carieuse dentinaire évoluée, l'effondrement de la crête marginale surplombant la lésion entraîne la perte des contacts dentaires intra-arcade.

Des modifications de la morphologie des embrasures cervicale, vestibulaire et palatine/linguale sont souvent associées aux lésions carieuses proximales de site 3.

#### RECONSTITUTIONS CORONAIRES DÉFECTUEUSES

- > Absence de points de contact
- > Défauts anatomiques de sur ou sous contour au niveau de l'espace inter-dentaire.

#### HABITUDES IATROGÈNES DU PATIENT

Certaines habitudes du patient (utilisation intempestive de cure-dent ou de corps étrangers non appropriés comme des trombones métalliques...) peuvent entraîner l'apparition de modifications iatrogènes de l'espace inter-dentaire et des contacts inter-proximaux par abrasion.

### CONSEQUENCES DE L'ABSENCE DE POINT DE CONTACT ET DES MODIFICATIONS DE L'ESPACE INTER-DENTAIRE

#### BOURRAGE ALIMENTAIRE

Le premier symptôme ressenti par le patient consécutivement à la perte d'un point de contact est souvent un inconfort dû au le bourrage alimentaire inter-proximal et la compression de la papille inter-dentaire lors de la mastication.

#### PROBLÈMES PARODONTAUX

Si l'hygiène bucco-dentaire est insuffisante, les débris alimentaires et la plaque dentaire stagneront dans l'espace inter-dentaire provoquant une irritation de la papille.

L'agression répétée de la papille inter-dentaire sera à l'origine de problèmes parodontaux plus importants :

- > récessions gingivales avec dénudation radiculaire, pouvant entraîner une symptomatologie pulpaire.
- > syndrome du septum.

Le syndrome du septum amène souvent le patient à consulter en urgence.

Les critères diagnostiques de cette maladie sont les suivants :

- > douleur provoquée par la mastication
- > douleur à la palpation cervicale
- > présence d'un facteur causal de l'inflammation : défaut du point de contact (altération/perde), reconstitutions avec adaptation cervicale défectueuse (sur/sous contour).

#### LÉSIONS CARIEUSES

Tous les défauts anatomiques de l'espace inter-dentaire sont des facteurs de rétention de plaque dentaire et d'entrave à une bonne hygiène bucco-dentaire.

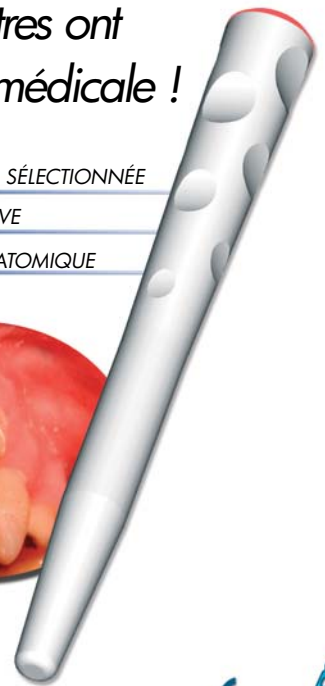
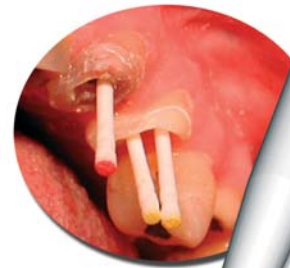En conséquence, ils représentent un facteur de susceptibilité à la maladie carieuse : les espaces inter-proximaux impliqués deviennent des sites privilégiés d'apparition de lésions carieuses proximales de site 2 et 3 (Cf Classification Sista).

... d'autres ont  
la fibre médicale !

FIBRE DE VERRE SÉLECTIONNÉE

FORME RÉTENTIVE

PROTOCOLE ANATOMIQUE



### RUPTURE DE L'ÉQUILIBRE OCCLUSAL

L'absence de calage horizontal intra-arcade peut être responsable de version, rotation et migration dentaire évoluant vers une rupture de l'équilibre occlusal, elle-même responsable de problèmes parodontaux et articulaires.

### REHABILITATION DE L'ESPACE INTER-DENTAIRE & RESTAURATION DU POINT DE CONTACT

#### RECONSTITUTIONS EN MÉTHODE DIRECTE

##### > Traitement chirurgical des lésions carieuses

Lors du traitement chirurgical des lésions carieuses proximales de sites 2 et 3, il faut privilégier les préparations cavitaires qui épargnent le point de contact.

Dès que le cas clinique s'y prête (risque carieux modéré, accès instrumental satisfaisant), les traditionnelles cavités occluso-proximales seront abandonnées au profit des cavités " Tunnel " et " Gouttière ".

Lors d'une préparation cavitaire proximale (quel qu'en soit le type), le respect de l'intégrité de l'espace inter-dentaire passe aussi par la protection de la dent collatérale.

Une simple bande matrice métallique devra être placée en inter-dentaire pour protéger cette face proximale d'un dépolissage voire de la création de cavité iatrogène responsable de rétention de plaque dentaire puis de lésions carieuses.

##### > Coffrage et système d'écartement

La réalisation d'une reconstitution en méthode directe impliquant un point de contact nécessite obligatoirement l'utilisation d'un moyen de coffrage ainsi qu'un moyen d'écartement.

- Le coffrage est obtenu à l'aide de matrice métallique ou celluloïde.

La matrice permet :

- le coffrage de la reconstitution
- l'obtention d'un état de surface lisse de la face proximale inaccessible au polissage après reconstitution.

La matrice peut être maintenue à l'aide de porte-matrice (Toffel mire, Nyström...) ou directement par le système d'écartement.

- Plusieurs systèmes d'écartement sont disponibles : coins de bois, coins de plastique transparent, écarteur de type Mac Kean...

Une fois insérés dans l'espace inter-dentaire, ils assurent :

- l'écartement des dents permettant de compenser l'épaisseur de la matrice.
- le plaquage de la matrice sur la limite cervicale de la cavité proximale à obturer.

Ceci permet d'éviter les débords de matériau dans l'embrasure cervicale.

Si malgré tout, des débords doivent être éliminés, l'utilisation de strips abrasifs est possible mais dangereuse pour le point de contact.

##### > Digue

L'utilisation de la digue lors de la réalisation de reconstitutions proximales optimise la réhabilitation de l'espace inter-dentaire. Le caoutchouc, une fois mis en tension sur le cadre, permet de refouler la papille en direction cervicale et assure un meilleur accès tant visuel qu'instrumental à la limite cervicale des cavités préparées.

#### RECONSTITUTIONS EN MÉTHODE INDIRECTE ET SEMI-DIRECTE

##### > Essayage

Ne pas oublier lors de l'essayage des éléments outre le contrôle de l'occlusion et de l'adaptation marginale, l'évaluation des points de contact inter-proximaux.

##### > Collage ou scellement

Ne pas oublier de débarrasser l'espace inter-dentaire de tous les débords de matériau de collage ou de scellement.

#### TRAITEMENT D'ORTHOPÉDIE DENTO-FACIALE

La réhabilitation des contacts et espaces inter-dentaires peut, dans les cas les plus complexes (avec perturbation de l'occlusion), faire l'objet de traitement ODF.

### CONCLUSION

Espace inter-dentaire et point de contact sont deux éléments très importants à prendre en compte notamment en dentisterie conservatrice, tant par les incidences potentielles de leur non-respect que par la difficulté technique à les réhabiliter.